

Glioma de tallo cerebral: Reporte de caso

Vargas Herrera Aníbal,* Ramalho Romero Flávio,* Diaz Castillejos Alí,*
 Chaddad Neto Feres,** De Campos José Maria,* De Oliveira Evandro***

RESUMEN

Los gliomas de tronco cerebral han sido históricamente una de las neoplasias pediátricas más difíciles de tratar. Los tumores que se originan en el tronco cerebral, de manera uniforme alguna vez fueron descartados de las lesiones resecables quirúrgicamente. El advenimiento de la tomografía computarizada (TC), resonancia magnética (MRI) y las sofisticadas técnicas de monitorización neurofisiológica han ayudado en forma significativa al tratamiento quirúrgico de estas lesiones.

Los gliomas del tronco cerebral comprenden 10-20% de todos los tumores pediátricos del SNC. Los gliomas del tronco cerebral pueden presentarse a cualquier edad, aunque son más frecuente en la infancia, la edad media de diagnóstico es de los siete a nueve años. No hay predilección por el género.

Los gliomas de tronco cerebral son ahora reconocidos como un grupo heterogéneo de tumores. Los sistemas de clasificación proporcionan un marco de referencia para predecir los patrones de crecimiento, de resección quirúrgica y el pronóstico global de estos tumores heterogéneos. Estos sistemas permiten al cirujano una mejor diferenciación de los tumores de bajo grado del tumor del tipo difuso inoperable.

Presentamos un caso que ejemplifica el abordaje a este tipo de tumores.

Palabras clave: Glioma, tronco cerebral, tratamiento quirúrgico.

Brainstem Glioma: Case Report

ABSTRACT

Brainstem gliomas have historically been one of the most difficult pediatric cancers to treat. Tumors arising in the brainstem were once uniformly discounted as surgically resectable lesions. Early neurosurgeons thought this location to be inoperable and fraught with disaster. The advent of computed tomography (CT), magnetic resonance imaging (MRI) and sophisticated neurophysiologic monitoring techniques have significantly advanced the surgical treatment of these lesions.

Gliomas within the brainstem comprise 10-20% of all pediatric CNS tumors. Brainstem gliomas can occur at any age, although they generally present in childhood, with the mean age of diagnosis at 7 to 9 years. There is no gender predilection.

Brainstem gliomas are now recognized as a heterogeneous group of tumors. The classification systems provide a framework to predict growth patterns, surgical resectability and overall prognosis for these heterogeneous tumors. These systems allow the surgeon to better differentiate low-grade tumors from the diffuse inoperable tumor type. We present a case as an example of the approach to these tumours.

Key words: Glioma, brainstem, surgical treatment.

INTRODUCCIÓN

Los gliomas del tronco cerebral han sido históricamente uno de los cánceres pediátricos más difíciles de tratar,^{1,2} y representan el 10-20% de todos los tumores pediátricos del sistema nervioso central, pueden presentarse a cualquier edad con mayor frecuencia en la infancia con una edad de diagnóstico a los siete a nueve³ años y no hay predilección por el género. A continuación presentamos el caso de un paciente masculino de 12 años de edad con un glioma del tallo cerebral.

REPORTE DE CASO

Se trata de un niño de 12 años de edad, con dolor de cabeza. La exploración neurológica era normal. La resonancia magnética mostró una lesión en el tallo cerebral, en la transición cérvico-medular (Figura 1). La espectroscopia demostró un incremento en el nivel de colina y una disminución en el nivel de N-acetil- aspartato (Figura 2). La tractografía reveló una distorsión en el trayecto del haz piramidal (Figura 3).

Usando una craneotomía suboccipital la lesión fue retirada (Figura 4) con un monitoreo continuo por medio de

* Fellowship Del Instituto de Ciencias Neurológicas de Sao Paulo, ICNE., Laboratório de Microcirugía de La Real y Benemerita Sociedad Portuguesa de Beneficencia de Sao Paulo, SP, Brasil.

** Neurocirujano del Instituto de Ciencias Neurológicas de Sao Paulo, Real y Benemerita Sociedad Portuguesa de Beneficencia de Sao Paulo, SP Brasil, Departamento de Cirugia Neurologica de La Universidad de Campinas, UNICAMP, Brasil.

*** Director del Instituto de Ciencias Neurológicas de Sao Paulo, Real y Benemerita Sociedad Portuguesa de Beneficencia de Sao Paulo, SP, Brasil, Jefe del Departamento de Cirugia Neurologica de La Universidad de Campinas, UNICAMP, Brasil.

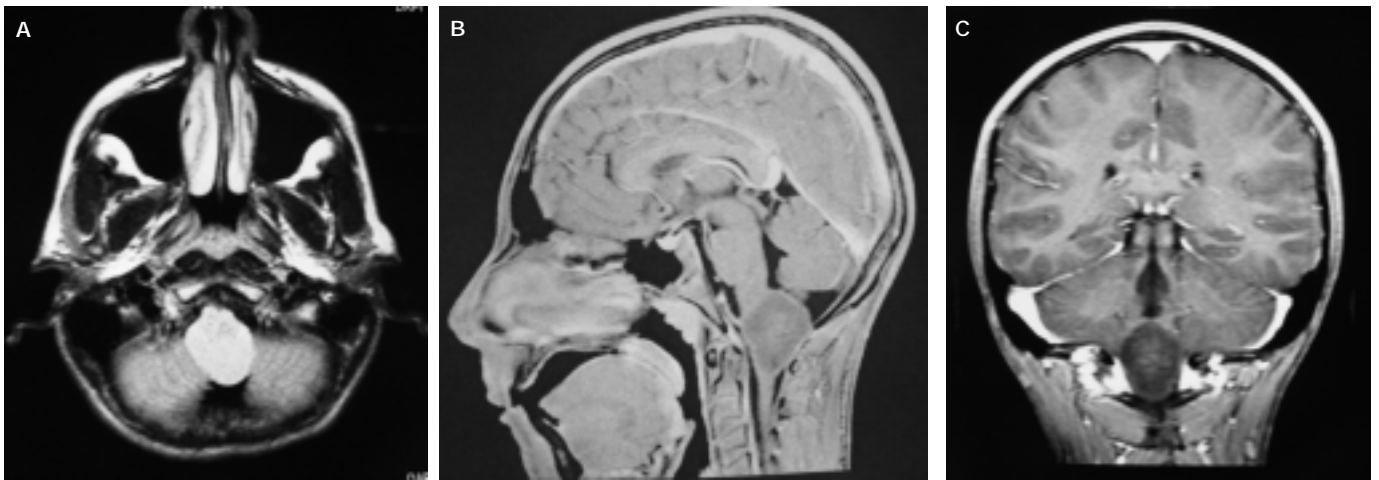


Figura 1. Imagen de resonancia magnética preoperatoria: en la que se observa una lesión intraaxial cervicomedular; **A.** Corte axial en secuencia de intensidad de señal T2. **B.** Corte sagital en secuencia de intensidad T1. **C.** Corte coronal en secuencia de intensidad de señal T1.

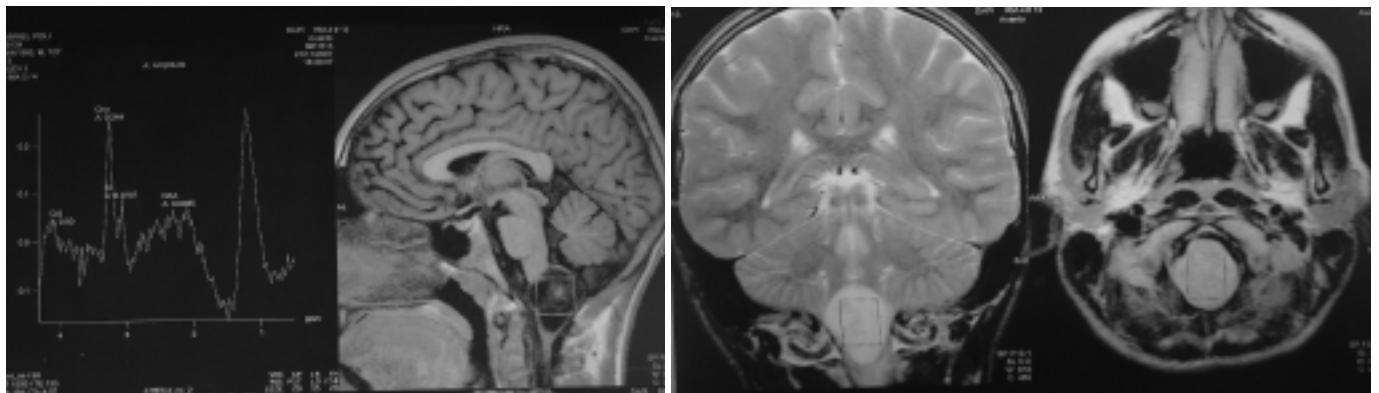


Figura 2. Espectroscopia en la que se observa un incremento en el nivel de colina y disminución en el de N-acetilaspato.

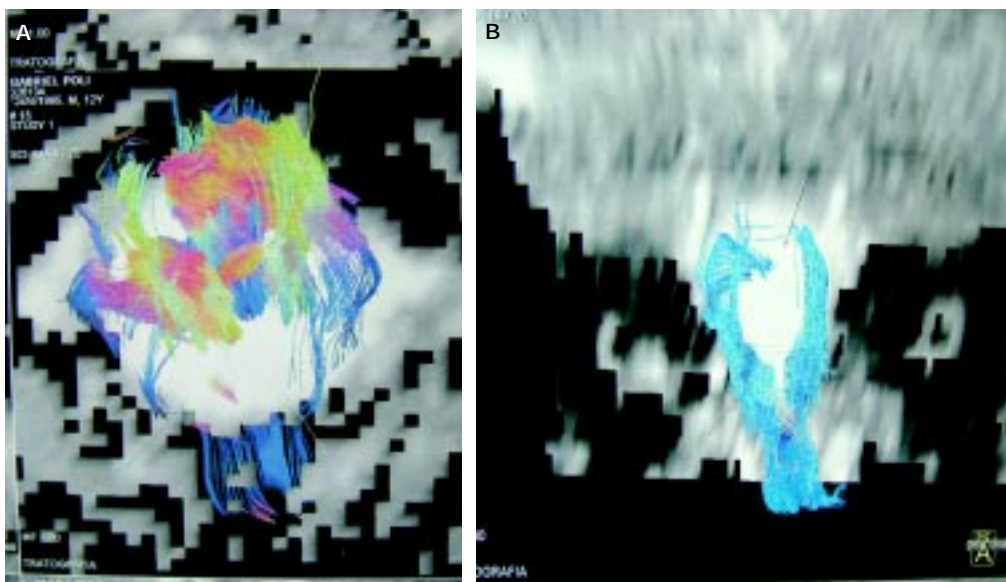


Figura 3. Tractografía que demuestra desplazamiento del haz piramidal.

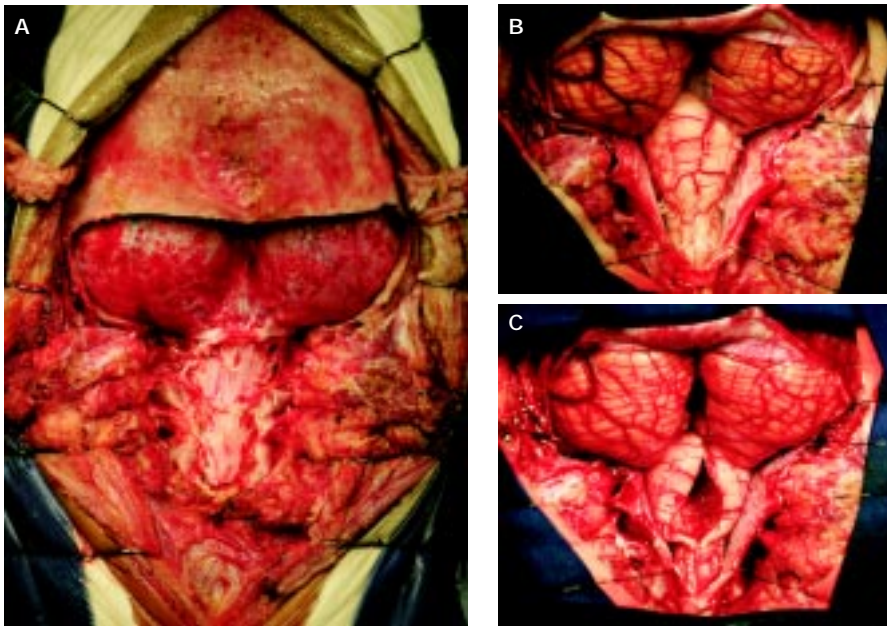


Figura 4. Vista intraoperatoria: **A.** Craniectomía suboccipital con resección del arco posterior de C1. **B.** Exposición posterior a la apertura dural, **C.** Aspecto posterior a la remoción del tumor.

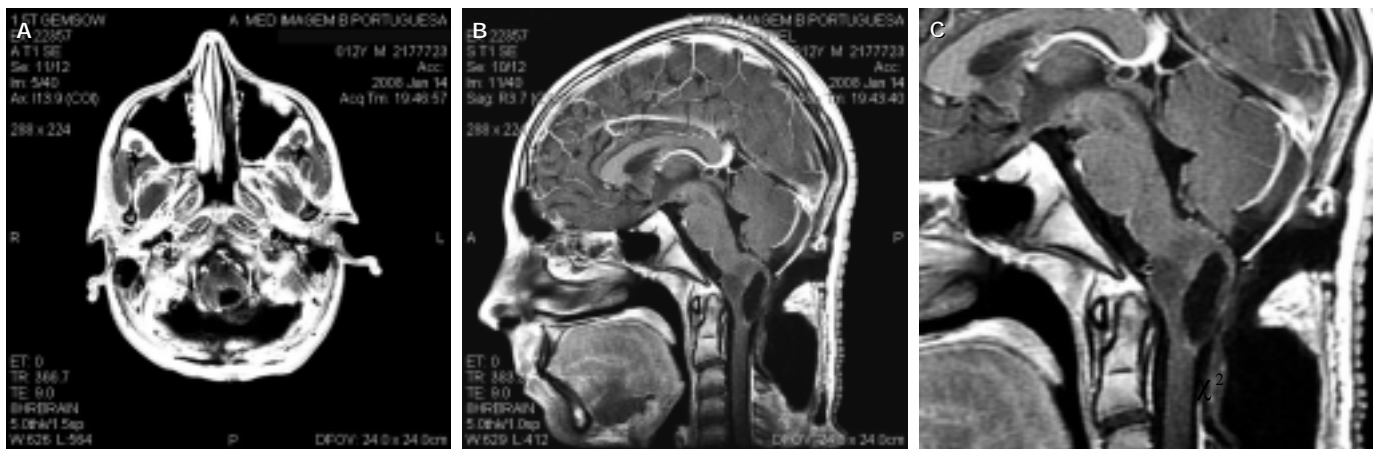


Figura 5. Imagen de resonancia magnética postoperatoria en secuencia de intensidad T1. **A.** Corte axial, **B y C.** Corte sagital. La lesión fue removida en su totalidad.

potenciales evocados (motor y sensorial). Egresó del hospital después de seis días con una tetraparesia leve, alteraciones de la marcha y ataxia cerebelosa para recibir terapia de rehabilitación. El tumor fue reportado como un astrocitoma pilocítico (OMS I).

Después de dos semanas el examen neurológico mostró una paresia leve en el brazo izquierdo. Después de dos meses, el examen neurológico fue nuevamente normal. La nueva resonancia magnética mostró que la lesión fue completamente removida (Figura 5). Al día de hoy se encuentra con un índice de Karnofsky de 100 puntos.

Los padres del paciente están de acuerdo con la publicación del caso.

DISCUSIÓN

En la época anterior a la imagenología moderna, todos los gliomas del tronco cerebral fueron considerados como una entidad patológica única con un pronóstico pobre considerado también de manera uniforme. Con la introducción de los sistemas de clasificación se favoreció la identificación de los tumores que se pueden beneficiar quirúrgicamente.^{1,2}

La resonancia magnética se ha convertido en la modalidad de diagnóstico principal de los gliomas del tallo cerebral. Las imágenes multiplanares de la resonancia magnética ayudan en el establecimiento del diagnóstico

del tumor, la identificación del epicentro del tumor y la predicción de su comportamiento biológico. Los astrocitomas son el tumor intrínseco más común del tallo cerebral, que histológicamente son del tipo fibrilar, en contraste con los astrocitomas del cerebelo, que son predominantemente pilocíticos.^{1,2}

Otros tumores que pueden surgir en el tallo cerebral incluyen los tumores neuroectodérmicos primitivos (PNET), linfomas, gangliogliomas, ependimomas y oligodendrogliomas.⁴ Las lesiones no tumorales como las malformaciones cavernosas, tuberculomas, y epidermoides también se han reportado en el tallo cerebral. Los estudios por imagen adicionales, tales como la angiografía, la espectroscopia por resonancia magnética o la secuencia ponderada de difusión en la resonancia magnética pueden ayudar al diagnóstico. Estas secuencias de imagen han sustituido a la necesidad de una biopsia estereotáxica para determinar el diagnóstico de los gliomas del tallo cerebral.⁴

La primera clasificación se basó en la tomografía computarizada y en las observaciones quirúrgicas. Los sistemas de clasificación más recientes incluyen secuencias de resonancia magnética.⁵

Todos estos sistemas clasifican al tumor de acuerdo con el epicentro en difuso o focal en relación con las características de imagen.

La clasificación más simple divide a estos tumores en dos grupos, ya sea focal o difusa, independientemente del epicentro del tumor. Los sistemas más complejos clasifican a estos tumores por la localización, la presencia de hidrocefalia o hemorragia y el patrón de crecimiento.

La historia clínica y la presentación son importantes en el establecimiento de la histología del tumor y el pronóstico general. La disminución del rendimiento escolar, especialmente relacionada con trastornos visuales o síntomas de hidrocefalia, pueden ser los únicos signos de presentación.

Las lesiones malignas tienen invariablemente un curso rápidamente progresivo. Los niños con gliomas difusos del tallo cerebral a menudo presentan de forma aguda múltiples signos de afección de los nervios craneales, ataxia, signos de las vías largas, y signos cerebelosos. Los gliomas difusos, lamentablemente la lesión más común en esta localización, son los de peor pronóstico entre los gliomas del tallo cerebral.⁶

La mayoría de niños mueren dentro de los 18 meses posteriores al diagnóstico, con un curso clínico similar al del glioblastoma multiforme.^{1,2} No hay ningún papel para la cirugía radical o biopsia estereotáxica, ya que esta última no cambia la estrategia de manejo.⁵ Una biopsia debe reservarse para las lesiones indeterminadas en la resonancia magnética acompañadas de una presentación inusual.

En contraste, los tumores focales son generalmente gliomas de bajo grado, y tienen un largo pródromo (meses o años) antes del diagnóstico, en comparación con el periodo más corto (semanas o meses) para los gliomas difusos. La localización del tumor focal a lo largo del eje central del tallo cerebral influye en la presentación clínica.^{1,2}

La selección cuidadosa de los pacientes es uno de los principios más importante para el éxito de la cirugía de un tumor del tallo cerebral.^{1,2}

La categorización de los tumores del tallo cerebral ha ayudado a predecir los patrones de crecimiento e identificar las lesiones quirúrgicamente tratables. La cirugía para los gliomas difusos del tallo cerebral generalmente no está indicada.^{1,2} En esta sección se abordará el tratamiento quirúrgico de los tumores focales, exofíticos de la región cervicobulbar.

El mapeo y el monitoreo neurofisiológico intraoperatorio se recomienda para todos los casos de tumores del tallo cerebral.^{7,8} Las zonas descritas para un acceso seguro son los triángulos suprafacial/infracial, o bien a través de una incisión sobre la línea media intercolicular; los tumores intrínsecos del tronco cerebral a menudo distorsionan la anatomía normal del tallo cerebral.⁸ En resumen, el monitoreo continuo mediante potenciales evocados (motor y sensorial), y los reflejos de los nervios craneales se pueden utilizar para dar información en tiempo real de la integridad del tallo cerebral durante la resección del tumor.⁷

El tratamiento con radiación estándar combinado con los nuevos protocolos de quimioterapia han tenido algunos resultados mixtos.⁹ Existen nuevas opciones terapéuticas en la investigación actual que incluyen, radio-agentes sensibilizantes, radioterapia hiperbárica e intersticial.⁹ Ha habido mejoras en la supervivencia mínima a largo plazo de los gliomas de bajo grado de tallo cerebral atribuidas directamente a la terapia adyuvante.⁹

CONCLUSIÓN

Dados los avances significativos en el manejo quirúrgico de las lesiones del tallo cerebral aunados a la disminución de la morbilidad quirúrgica, la cirugía se considera como una opción viable para el tratamiento de las lesiones del tallo cerebral.¹⁰

Recomendamos que para considerar un paciente candidato a reintervención quirúrgica cumpla una de las siguientes características:

1. Recurrencia tanto del componente sólido o quístico del tumor que resulta en síntomas nuevos o
2. Re-exploración después de que la resección inicial se interrumpió prematuramente debido a una le-

sión intraoperatoria transitoria confirmada por seguimiento.

AGRADECIMENTOS

Al Prof. Evandro de Oliveira por permitir que realizara mi entrenamiento en el laboratorio de microcirugía que él distinguidamente dirige.

REFERENCIAS

1. Alvisi C, Cerisoli M, Maccheroni ME. Long-term results of surgically treated brainstem gliomas. *Acta Neurochir* 1985; 76: 12-17.
2. Epstein F, McCleary EL. Intrinsic brain-stem tumors of childhood: surgical indications. *J Neurosurg* 1986; 64: 11-15.
3. Berger MS, Edwards MS, LaMasters D, Davis RL, Wilson CB. Pediatric brain stem tumors: radiographic, pathological, and clinical correlations. *Neurosurgery* 1983; 12: 298-302.
4. Dechambre S, Duprez T, Lecouvet F, Raftopoulos C, Gosnard G. Diffusion-weighted MRI postoperative assessment of an epidermoid tumour in the cerebellopontine angle. *Neuroradiology* 1999; 41: 829-31.
5. Albright AL, Packer RJ, Zimmerman R, Rorke LB, Boyett J, Hammond GD. Magnetic resonance scans should replace biopsies for the diagnosis of diffuse brain stem gliomas: a report from the Children's Cancer Group. *Neurosurgery* 1993; 33: 1026-30.
6. Weiner HL, Freed D, Woo HH, Rezai AR, Kim R, Epstein FJ. Intra-axial tumors of the cervicomedullary junction: surgical results and long-term outcome. *Pediatr Neurosurg* 1997; 27:12-18.
7. Deletis V, Sala F, Morota N. Intraoperative neurophysiological monitoring and mapping during brain stem surgery: a modern approach. *Operative Techniques in Neurosurgery* 2000; 3: 109-13.
8. Morota N, Deletis V, Epstein FJ, Kofler M, Abbott R, Lee M, Ruskin K. Brain stem mapping: neurophysiological localization of motor nuclei on the floor of the fourth ventricle. *Neurosurgery* 1995; 37: 922-30.
9. Broniscer A, Leite CC, Lanchote VL, Machado TM, Cristofani LM. Radiation therapy and high dose tamoxifen in the treatment of patients with diffuse brainstem gliomas: results of a Brazilian cooperative study. *Brainstem Glioma Cooperative Group. J Clin Oncol* 2000; 18: 1246-53.
10. Bowers DC, Krause TP, Aronson LJ, Barzi A, Burger PC, Carson BS, et al. Second surgery for recurrent pilocytic astrocytoma in children. *Pediatr Neurosurg* 2001; 34: 229-34.



Correspondencia: Anibal Vargas Herrera
San Borja No. 210, Col. Vértiz Narvarte, Deleg. Benito Juárez,
C.P. 03600, México, D.F.
Tels.: 5672-5374/7717 140945/ Cel.: (55)1384-5409.
Correo electrónico: anibalvhnc@yahoo.com.mx